



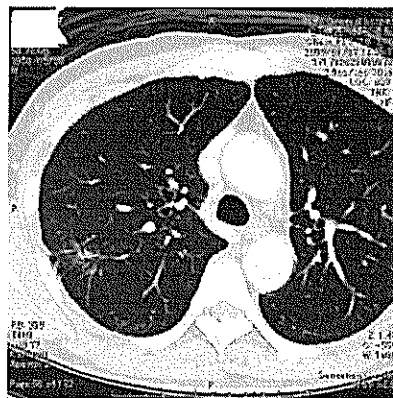
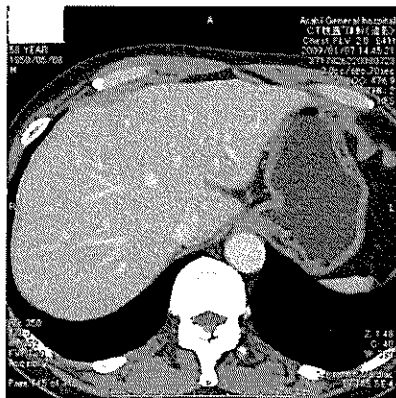
戻る



レポート情報

二次読影医	
入力担当	
臨床情報	胃癌・圧排による食道狭窄に対してchemo-rad中の方です。2006/12/25-2/2で外照射終了後。CPT11+CDDP2kur2回目施行せず。本人の強い希望で無治療で経過フォロー中です。現状評価胃吻門部に若干の壁肥厚があるものの、前回と変化は認めない。通過障害を示唆する所見は認めない
所見	肝内にmassは認めない 腫大リンパ節(-) 腹水(-) 肺野にmassは認めない 右肺S2の索状影と淡い濃度上昇域は前回と同様
診断	胃癌放射線治療後 再発・転移を示唆する所見を認めませんでした

シエマ画像 画像サイズ切替



添付ファイル

依頼情報

撮影実施日	検査種	部位	撮影室	入外区分	依頼科	依頼医名	病棟名称	病室名称
2009年01月07日	CT検査	体幹(造影)	第3CT室	外来	内科			
2009年01月07日	CT検査	体幹(造影)	第3CT室	外来	内科			
2009年01月07日	CT検査	体幹(造影)	第3CT室	外来	内科			

コメント情報

その他コメント	該当無し
その他コメント	不要
その他コメント	有り
その他コメント	独歩
その他コメント	説明済
その他コメント	無し
その他コメント	胃癌・圧排による食道狭窄に対してchemo-rad中の方です。2006/12/25-2/2で外照射終了後。
その他コメント	CPT11+CDDP2ku
その他コメント	2回目施行せず。本人の強い希望で無治療で経過フォロ
その他コメント	ー中です。現状評価目的
その他コメント	胸～骨盤造影
Synapse起動:	